

## Срочное уведомление о безопасности на местах

Декабрь 2020 г.

**Тема:** Важное информационное письмо по медицинскому изделию - Подкожный электрод S-ICD EMBLEM™ (модель 3501) с возможностью перелома тела электрода (Справочное руководство по действиям на местах компании Boston Scientific: 92384167-FA).

### Резюме

- Приблизительно 47 000 подкожных электродов S-ICD<sup>1</sup> EMBLEM (модель 3501) были распространены по всему миру с 2017 года с общей вероятностью выживания 99,4% через 33 месяца<sup>2</sup>.
- Компания Boston Scientific получила 27 сообщений о переломах тела электрода немного дистальнее проксимального воспринимающего кольца.
- В некоторых случаях перелома тела электрода сообщается о гипердетекции нефизиологических артефактов в сохраненных эпизодах и о неадекватной дефибрилляции (IAS) в выбранных запрограммированных конфигурациях восприятия.
- В случае перелома проводников высоковольтного напряжения электрод не сможет обеспечить дефибрилляцию, и с помощью программатора, LATITUDE™ и/или звуковых сигналов будет инициировано предупреждение о высоком импедансе.
- Кумулятивная частота возникновения перелома тела электрода в этом конкретном месте составляет 0,2% через 41 месяц с вероятностью опасного для жизни вреда 1 на 25 000 (0,004%) через 10 лет. Был зарегистрирован один случай летального исхода для пациента, связанный с таким поведением.
- Рекомендации, представленные в этом письме, предназначены для того, чтобы помочь медицинским работникам быстро выявить потенциальный перелом тела электрода, а также оценить конкурирующие риски альтернативных методов лечения внезапной сердечной смерти (ВСС).
- Возрастающий риск выхода электрода из строя из-за поведения, описанного в этом информационном письме, следует рассматривать в контексте установленных осложнений/риска отказа электродов трансвенозных (TV) ICD, широко задокументированных в литературных источниках и, в частности, в прямых сравнительных исследованиях S-ICD по сравнению с TV-ICD (дополнительные сведения см. в Приложении). По этой причине подкожный электрод S-ICD EMBLEM (модель 3501) по-прежнему доступен для поддержки тех пациентов, которым данная терапия будет полезна для лечения ВСС.

<sup>1</sup>Подкожно имплантируемый кардиовертер-дефибриллятор (S-ICD)

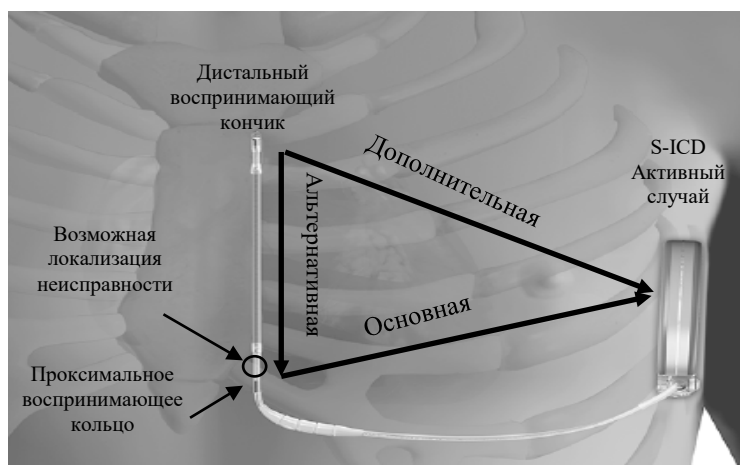<sup>2</sup>Отчет о характеристиках продукта (PPR) компании Boston Scientific за 4 квартал 2020 года доступен онлайн по ссылке [www.BostonScientific.com/ppr](http://www.BostonScientific.com/ppr).

Уважаемые медицинские работники!

В этом письме содержится важная информация о характеристиках приблизительно 47 000 подкожных электродов S-ICD EMBLEM (модель 3501), а также рекомендации по ведению пациентов с хронически имплантированными системами и новых кандидатов на имплантацию S-ICD. Вы получили это письмо, поскольку, возможно, вы осуществляете наблюдение за одним или несколькими пациентами с имплантированным электродом. Распространите это письмо среди всех врачей и медицинских работников вашей организации, которым необходимо знать об этом.

### Описание

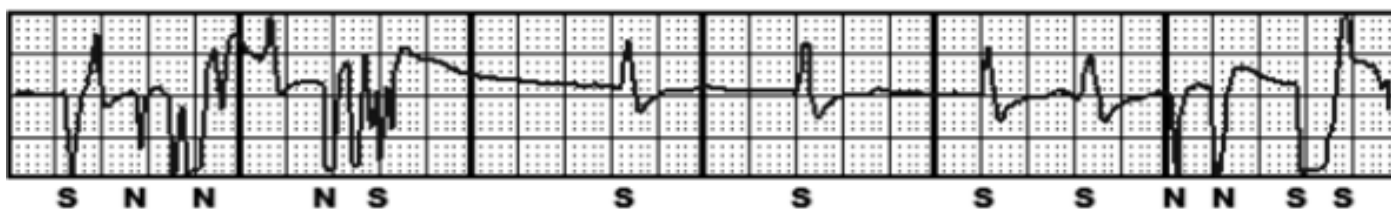
Во время сборки подкожного электрода S-ICD EMBLEM небольшое количество адгезива наносится немного дистальнее проксимального воспринимающего кольца. Со временем механическое воздействие на тело электрода в этом месте может создать потенциальную возможность возникновения трещины, вызванной усталостью материала, со стороны внешнего просвета. Затем эта трещина распространяется внутрь к ориентированному по центру дистальному воспринимающему проводнику, что в конечном итоге приводит к перелому двух проводников высокого напряжения. На сегодняшний день компания Boston Scientific получила 27 сообщений о переломах тел электродов в этом месте; см. рисунок 1 для просмотра изображения системы S-ICD *in vivo*, обратите внимание на потенциальное место перелома в зависимости от программируемых конфигураций восприятия (то есть основного, дополнительного или альтернативного).



**Рисунок 1. Система S-ICD *in vivo*, отображающая программируемые конфигурации восприятия и возможную локализацию неисправности.**

### Обнаруживаемость

Проявление этого перелома можно обнаружить двумя способами: нефизиологические механические артефакты и/или наличие состояния, требующего оповещения о высоком импедансе. Метод обнаружения, а также время обнаружения зависят от запрограммированной конфигурации восприятия и продвижения перелома проводника. Перелом дистального воспринимающего проводника может быть обнаружен с помощью нефизиологических, механических артефактов-предшественников (см. Рисунок 2), хранящихся в электрограммах эпизода (S-ECG) в системах, запрограммированных на дополнительную или альтернативную конфигурацию восприятия. Эти сигналы артефактов-предшественников могут также привести к неадекватной дефибрилляции. В системах S-ICD, запрограммированных на дополнительную или альтернативную конфигурацию восприятия, сигналы артефактов-предшественников выявляются уже за два месяца до распространения трещины, вызванной усталостью материала, на проводники высокого напряжения. Если оба проводника высокого напряжения сломаются, шоковая терапия будет недоступна.



**Рисунок 2. Пример нефизиологического, механического артефакта; сигналы артефактов-предшественников захватывают один или оба предела амплитуды S-ECG.**

Для систем, запрограммированных на основную конфигурацию восприятия, эти сигналы артефактов-предшественников не встречаются, поскольку перелом инициируется немного дистальнее проксимального воспринимающего кольца. В результате случаи неадекватной дефибрилляции (IAS) не будут наблюдаться при основной конфигурации. В основной конфигурации восприятия первым признаком перелома электрода в описанном месте является обнаружение состояния высокого импеданса (то есть предупреждение с помощью звуковых сигналов). Согласно алгоритму автоматизированного еженедельного теста целостности, оповещение возникает не позднее чем через восемь дней после разрушения обоих проводников высокого напряжения. Это может произойти быстрее после перелома проводника после амбулаторного разряда. В случае подозрения на перелом рентгенологическая визуализация может помочь в оценке целостности электродов. Обзор механизмов обнаружения на основе конфигурации восприятия приведен в Таблице 1.

Конфигурация восприятия	Вектор восприятия	Сломанный проводник	Эффект перелома тела электрода немного дистальнее проксимального воспринимающего кольца
Основная	Проксимальное воспринимающее кольцо > Активный случай S-ICD	Дистальное восприятие	Отсутствие предшественников
		Дистальное восприятие и высокое напряжение	Оповещение о высоком импедансе со звуковыми сигналами.
Дополнительная	Электрод дистального восприятия > Активный случай S-ICD	Дистальное восприятие	Предшественники: 1) наблюдаются нефизиологические механические артефакты в сохраненных S-ECG событий и 2) сердечные сигналы выглядят аналогичными основному вектору.
		Дистальное восприятие и высокое напряжение	Предшественники и оповещение о высоком импедансе со звуковыми сигналами.
Альтернативная	Проксимальное кольцо > Электрод дистального восприятия	Дистальное восприятие	Предшественники: 1) наблюдаются нефизиологические механические артефакты в сохраненных S-ECG событий и 2) сердечные сигналы выглядят уплощенными или почти уплощенными.
		Дистальное восприятие и высокое напряжение	Предшественники и оповещение о высоком импедансе со звуковыми сигналами.

**Таблица 1. Механизмы обнаружения на основе конфигурации восприятия.**

#### Клинические последствия

Частота возникновения переломов тел подкожных электродов S-ICD EMBLEM (модель 3501) немного дистальнее проксимального воспринимающего кольца составляет 0,2% через 41 месяц, а

вероятность опасного для жизни вреда составляет 1 на 25 000 (0,004%) через 10 лет. На сегодняшний день зарегистрировано 27 переломов тел электродов в этом месте; самые ранние признаки перелома возникали в медианном возрасте 9 месяцев (от 2 до 33 месяцев).

Было получено одно сообщение о летальном исходе для пациента из США, у которого электрод был сломан в этом месте. В этом случае предупреждение о высоком импедансе было зарегистрировано через 12 месяцев после имплантации. Подробный обзор S-ECG выявил нефизиологические артефакты во время эпизода фибрилляции предсердий за три месяца до предупреждения о высоком импедансе. Рентгенография подтвердила перелом тела электрода немного дистальнее проксимального воспринимающего кольца. Замена электрода была рекомендована, но в конечном итоге не выполнена. S-ICD и электрод не были возвращены для проведения анализа; следовательно, неисправность электрода не может быть исключена как способствующий данному случаю фактор.

## Рекомендации

- 1- Дистанционный мониторинг. Регистрируйте и осуществляйте мониторинг за пациентами с помощью дистанционного мониторинга LATITUDE для облегчения обнаружения предупреждений о высоком импедансе электродов или нефизиологических, механических артефактов на сохраненных S-ECG во время периода между проверками изделия в лечебном учреждении. Сообщите пациентам о необходимости прохождения еженедельных дистанционных опросов.
- 2- Интервал контроля. Выполняйте контроль системы каждые три месяца с помощью опроса пациента (дистанционно или с визитом в лечебное учреждение).
- 3- В ходе проведения контроля. Для каждого дистанционного контроля или контроля в лечебном учреждении:
  - Незамедлительно проведите расследование в случае любых предупреждений о высоком импедансе в клинике, поскольку это может указывать на перелом тела электрода и неспособность системы обеспечить лечение.
  - Проверьте сохраненные S-ECG эпизодов на предмет нефизиологических механических артефактов, поскольку они могут указывать на начало перелома тела электрода.
  - Во время контроля в клинике зафиксируйте все векторы восприятия и проверьте следующие состояния, любое из которых может указывать на начало перелома тела электрода:
    - сердечные сигналы на S-ECG основного и дополнительного вектора восприятия выглядят почти одинаково; или
    - плоские S-ECG альтернативного вектора восприятия.
  - Оцените эффективность восприятия в клинике во время изометрических измерений и/или изменений позы, если наблюдается одно из следующего: нефизиологические, механические артефакты и/или предупреждения о высоком импедансе электрода. Если изометрия и/или изменения позы вызывают нефизиологические механические артефакты, это может указывать на начало перелома тела электрода.
- 4- Визуализация. Если есть подозрение на перелом тела электрода, выполните рентгенографию грудной клетки в передне-задней проекции и левой боковой проекции, чтобы можно было визуализировать всю длину электрода для проведения дифференциальной диагностики конкурирующих причин высокого импеданса или сигналов от артефактов. Портативные рентгеновские снимки обычно не дают достаточной четкости для оценки целостности электродов. При отсутствии каких-либо признаков перелома электрода контрольное рентгеновское обследование не рекомендуется.
- 5- Разряды и звуковые сигналы. При следующем визите пациента в лечебное учреждение продемонстрируйте пациенту звуковой сигнал изделия, используя функцию программатора Test Beeper (Тест зуммера), доступную на экране Beeper Control (Управление звуковым сигналом) в меню Utilities (Утилиты).
  - Для пациентов, у которых не используется система LATITUDE, повторяйте демонстрацию звукового сигнала после каждого MPT-сканирования, поскольку сильные магнитные поля могут вызвать необратимое отключение звукового сигнала; и

- Напомните всем пациентам о необходимости немедленно обратиться к врачу, если их изделие издает звуковые сигналы или если произведен разряд.
- 6- **Оценка риска.** Вероятность возникновения угрозы для жизни вследствие перелома тела электрода наиболее высока для:
- Пациентов с наличием в анамнезе угрожающих жизни желудочковых аритмий, включая имплантацию изделия с целью вторичной профилактики и проведение адекватной дефибрилляции по причине ЖТ/ФЖ в анамнезе;
  - Пациентов, за которыми невозможно надежным образом осуществлять наблюдение дистанционно или лично каждые 3 месяца; или
  - Пациентов, за которыми не осуществляется наблюдение в системе LATITUDE, которые неспособны слышать звуковые сигналы.
- 7- **Замена.** После консультации с техническими службами компании Boston Scientific незамедлительно замените любой электрод, целостность которого нарушена, что подтверждается нефизиологическими, механическими артефактами, предупреждением о высоком импедансе и/или рентгеновским снимком. Проводить рутинную профилактическую замену электрода без признаков перелома не рекомендуется. После деимплантации изделия следует вернуть в Boston Scientific.
- 8- **Кандидаты на установку и замену S-ICD.** Оцените общую эффективность S-ICD по сравнению с конкурирующими рисками для трансвенозных ICD. Отчет о характеристиках продукта<sup>1</sup> включает актуальные данные об эффективности трансвенозных и подкожных электродов компании Boston Scientific.
- 9- **Записи.** Приложите это письмо к истории болезни каждого пациента с соответствующим подкожным электродом S-ICD EMBLEM (модель 3501), чтобы сохранить внимание к этому вопросу до окончания срока службы электрода.

Технические службы компании Boston Scientific доступны для оказания помощи в устранении неисправностей, связанных с целостностью системы. О побочных реакциях или проблемах с качеством, возникших при использовании этого продукта, можно сообщать в соответствии со всеми применимыми местными правилами и в Boston Scientific или с помощью программы сообщений о нежелательных явлениях вашего регулирующего органа.

Заполните прилагаемую форму подтверждения. Каждый заказчик обязательно должен вернуть ее в компанию Boston Scientific. После заполнения верните форму по факсу «Customer\_Service\_Fax\_Number» не позднее **24 декабря 2020 года**.

#### Затрагиваемые изделия

Модель	GTIN
3501	00802526597305; 00802526599200; 00802526599101; 00802526586804; 00802526603105; 00802526603402

#### Дополнительная информация

Актуальная информация о характеристиках продукта, включая эту проблему, а также средство поиска изделий доступны в нашем Центре ресурсов по производительности продукта по ссылке [www.bostonscientific.com/ppr](http://www.bostonscientific.com/ppr). Безопасность пациентов остается нашим первостепенным приоритетом. Мы понимаем, какое действие эта информация может оказать как на вас, так и на ваших пациентов, однако стремимся обеспечивать открытый обмен информацией, чтобы вы могли своевременно получать необходимые данные. Если у вас есть дополнительные вопросы или вы хотели бы сообщить о клинических случаях, обратитесь к вашему представителю компании Boston Scientific или в нашу Техническую службу.

С уважением,



Александра Нотон (Alexandra Naughton)  
Вице-президент по обеспечению качества

<sup>1</sup>Доступно онлайн по ссылке [www.BostonScientific.com/ppr](http://www.BostonScientific.com/ppr)